

舒怡乳腺成像系统与常规超声联合应用在乳腺病灶良恶性鉴别价值的初步探讨

张勇峰 李俊来 石雪娟 徐梅*

【摘要】目的：探讨舒怡乳腺成像系统在鉴别乳腺病变良恶性方面的价值。**材料和方法：**对随机来我院行常规乳腺超声检查发现病变的 64 例患者共 65 个乳腺病灶进行舒怡乳腺成像系统检查，两种检查结果与病理结果对照。**结果：**常规乳腺超声和舒怡乳腺成像系统在鉴别乳腺病灶良恶性方面的灵敏度、特异度及正确率分别为 80.0%、85.7%和 83.1%，83.3%、80.0%和 81.5%，两种检查方法在鉴别乳腺病灶良恶性方面价值相当($P < 0.05$),但联合应用 2 种技术灵敏度提高至 93.3%，比常规超声检查显著提高 ($P \leq 0.01$)。**结论：**舒怡乳腺成像系统对乳腺良恶性病变鉴别较敏感，能帮助常规超声诊断较难鉴别的良恶性病变，两者联合应用可进一步提高乳腺病变良恶性的诊断率。

【关键词】舒怡，乳腺成像系统；常规超声；乳腺病变

Comfort Scan System and Ultrasound Imaging: The Value of Combined Application to Differentiate Benign Breast Lesions from Malignant

【Abstract】 Purpose: To explore the value of Comfort Scan System in differentiating benign breast lesions from malignant ones. **Material and Methods:** A total of 65 breast tumors in 64 patients were examined with the Duplex Ultrasonography and Comfort Scan System, and the sonograms and Comfort Scan-grams were analyzed respectively. The results were compared with histopathology. **Results:** There was no significant difference between the two groups for differentiating benign from malignant breast lesions,

which means the similar diagnosing value. By combination of these two techniques, the sensitivity was significantly improved to 93.3% ($P \leq 0.01$), which is much higher than that of the Duplex Ultrasonography. **Conclusion:** Comfort Scan System can play an important role in differentiating lesions which are difficult for the ultrasound imaging, especially for diagnosing malignant ones. The combined application of Comfort Scan System and the Duplex Ultrasonography may increase the diagnostic accuracy in differentiating benign from malignant breast lesions.

【Key words】 Comfort Scan; Breast imaging system; Conventional ultrasound; Breast lesion

乳腺癌为女性最常见的恶性肿瘤之一^[1]。目前, 由于缺乏预防性知识和早期诊断低效, 很多中国妇女发现癌症时往往已到了中晚期。来自中国抗癌协会(CACA)的数据表明, 中国主要城市的乳腺癌发病率和死亡率分别在以37%和38.9%的速度在增长, 另外, 在过去的十年中, 农村地区的死亡率在以39.7%的速度增长^[2]。近几年, 乳腺癌的死亡率每年增长3%。在这种情况下, 对早期乳腺癌检测或准确判断乳腺病变良恶性显得尤为重要。本研究旨在探

讨舒怡乳腺成像这种新型动态光学乳腺成像系统对乳腺良恶性病灶检出方面的价值。

材料和方法

1、 研究对象

2007年8月至11月期间来我院接受乳腺常规超声和舒怡乳腺成像系统检查并最终经超声引导穿刺或手术切除确诊的64例乳腺疾病患者共65个病灶。患者均为女性, 年龄在20-69岁, 平均(43.1±11.4)岁。临床表现为可扪及包块的53例, 乳

头溢液 3 例，仅表现为影像学异常 9 例（影像检查示乳腺占位性病变，查体未触及包块）；所有超声及舒怡检查结果均与病理结果对照。

2、 仪器和方法

2.1. 仪器：采用 GE 公司 LOGIC7、LOGIC9 系列及 PHILIP 公司 IU22 系列 10MHz—12MHz 高频探头彩色多普勒超声诊断仪和美国 DOBI 公司的舒怡动态光学乳腺成像系统，整个仪器系统包括乳房软支架，LED 阵列乳腺平台，数字 (CCD) 摄相机，另外还有系统电器装置、软件和显示器（图 1）。

2.2. 方法：先行常规超声检查乳房，确定病变位置并观察病灶的二维灰阶声像图特征（形态、大小、边缘、边界、内部回声、后方回声等）及彩色多普勒血流特征，判断病灶良恶性并记录；再对病灶进行舒怡乳腺成像系统检查并判断良恶性；最后对两者的结果综合分析，判断良恶性并记录。全部患者均由经验丰富的超声医师进行常规超

声检查。舒怡乳腺成像系统读片由 DOBI 公司培训认证的医师采用 DOBI 公司推荐的识图规范标准，在 DOBI Comfort View 软件中判读。判读主要从兴趣区域位置、空间、时间及与周围区域相关性四个方面进行分析，综合判断乳腺病灶良恶性。具体评判标准参见表 1。为了保证有效的盲读，避免舒怡检查结果的评估受到影响，所有病例均在两种影像学检查后进行穿刺活检。两种影像诊断的灵敏度、特异度和诊断正确率的计算按照文献[3]提供的方法进行计算。

3、统计方法

应用 CHISS 统计软件处理所获得的数据，样本数据以 $X \pm SD$ 表示，计量资料组间比较采用配对卡方检验， $P < 0.05$ 认为组间差异具有统计学意义。

结果

65 个乳腺病灶中恶性 30 个，其中早期阶段癌（肿瘤最大径 ≤ 2 cm，腋窝淋巴结阴性）21 例；良性 35 个（纤维

腺瘤 13 例,腺病 17 例,乳头状瘤 2 例,腺病伴炎细胞浸润 2 例,增生伴透明变性 1 例);常规超声检查、舒怡乳腺成像系统和两者联合诊断的灵敏度、特异度和正确率分别为 80.0%、85.7%和 83.1%,83.3%、80.0%和 81.5%及 93.3%、82.9%和 87.7%,两种技术在鉴别乳腺良恶性方面没有统计学差异($P>0.05$),但联合应用则比其中任何一种检查的灵敏度都显著提高(93.3%, $P<0.01$)。行超声检查的患者中,诊断为乳腺癌的为 29 例,其中早期阶段癌 14 例,最终病理结果为良性病变的为 5 例;行舒怡检查的患者中,诊断为乳腺癌的 32 例,其中早期阶段癌 17 例,最终病理结果为良性病变的为 7 例。30 个恶性病灶中,常规超声误诊 6 个,综合分析使其中 4 个病灶避免误诊(图 2);35 个良性病灶中,常规超声成像误诊病灶 5 个,综合分析使其中 3 个病灶避免误诊(图 3)。但常规超声诊断准确的 54 个病灶在联合了舒怡乳腺成像系统后也

增加了 4 个误诊病例,其中皆为良性误诊为恶性,无恶性误诊为良性。

讨论

舒怡乳腺动态光学成像系统成像技术的医学和科学基础是对肿瘤演化的新血管生成的成像系统。相关研究表明乳腺癌细胞能分泌血管内皮生长因子,刺激血管内皮增殖,促进肿瘤血管生成^[6]。另外肿瘤长大超过 2 毫米后^[7],需要血管网来供应养分和氧并排泄废物。这种内部的导致血管形成的复杂过程被称为肿瘤“新血管生成”(“angiogenesis”)^[8]。现在已经确定,恶性病变增长带来的血管分布与正常的健康组织是不同的^[9]。其血管分布具有高密度、高血含量、高氧耗量及光传播衰减的特征,另外供养肿瘤的血管在轻微加压下比起正常血管对血流显示出更强的阻力,并且血管萎陷可能性更大。舒怡乳腺成像系统可以检测出肿瘤血管与健康组织血管分布的差异。这一是基于仪器对血液含量的动态变化和

脱氧血红蛋白的变化的高度敏感性；二是通过评测在外部加压刺激后，光衰减随时间的变化曲线来来区分恶性和良性区域的；因此舒怡乳腺成像系统可以用来判断乳腺病灶的良恶性。常规二维灰阶和彩色多普勒超声有助于乳腺疾病的良恶性鉴别诊断^[4]，但在实际工作中，不同的病变往往具有相同的超声表现，而相同的病变也可具有不同的超声表现^[5]。这种情况的实际存在就造成某些病灶误诊或漏诊。

本组研究中常规超声和舒怡乳腺成像系统诊断乳腺恶性病变的灵敏度分别为 80.0%、83.1%，而联合应用两种技术后灵敏度提高至 93.3% ($P<0.01$)，较常规超声检查显著提高，提示联合应用两种技术可明显提高乳腺恶性病变的检出率。

研究中常规超声诊断早期阶段癌的准确率为 66.7% (14/21)，舒怡乳腺成像系统达到了 81.0% (17/21)，而联合两种技术准确率达到了 90.5%

(19/21)，较常规超声显著提高 ($P<0.01$)。在常规超声误诊的 6 个恶性病灶中，联合应用舒怡检查后 4 个病灶避免漏诊，其中 2 例为病变最大径 $<1\text{cm}$ ，病理结果分别为“腺体组织中可见浸润性导管癌细胞”和“腺病，轻中度不典型增生，考虑恶性可能”；1 例为超声未探及明确占位性病变，经舒怡检查提示后在超声引导下对可疑区域进行“点穿”后经病理证实为“腺体组织内可见少数浸润性导管癌细胞”（图 2）。虽然超声诊断准确而联合了舒怡乳腺成像系统后误诊了 4 个病例，但皆为良性误诊为恶性，无恶性误诊为良性。从以上这些的诊断结果来看，舒怡乳腺成像系统对诊断乳腺早期恶性病变具有一定优势。

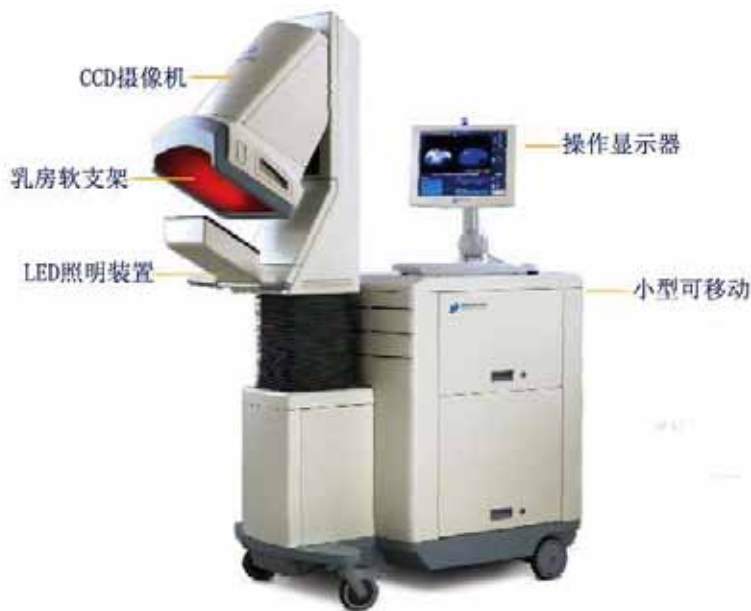另外本组患者年龄 <40 岁的患者共 28 名，乳腺病灶为恶性的为 3 例，联合应用常规超声和舒怡乳腺成像系统后全部被检出。所有年龄 <40 岁患者的联合诊断准确率为 92.9%，Berg 等^[10]

报道年轻致密型乳房影响钼靶对乳腺癌诊断的灵敏度,舒怡在本次研究中体现出对年龄<40岁患者乳腺病变良好的灵敏度和诊断准确率,提示其可能对年轻患者乳腺病变钼靶诊断中存在的不足起到一定的弥补作用。

本组研究的所有病例主要采用先行超声检查再行舒怡乳腺检查的步骤来进一步鉴别病变良恶性的。综上所述,对于超声检查发现的病变,舒怡在其良恶性诊断方面具有一定优势,特别对于体积较小、超声特征不典型的乳腺早期阶段癌,舒怡乳腺成像系统能提供较大的帮助,两种技术联合应用可明显提高乳腺恶性病变的检出率。虽然有1例患者为超声未探及明确占位性病变,经舒怡检查提示后病理证实为乳腺癌,但舒怡是否能帮助发现灰阶超声所不能发现的隐匿性病灶及其在是否在乳腺普查中具有较高的价值都有待进一步研究。

参 考 文 献

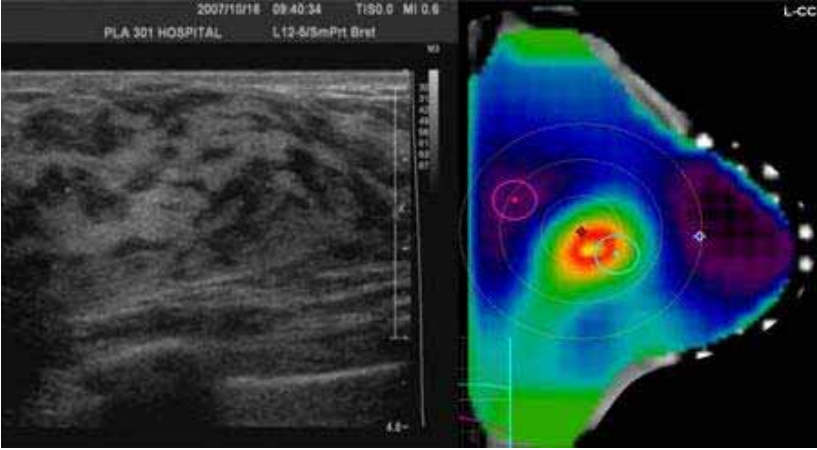
1. 廖松林, 主编. 肿瘤病理诊断与鉴别诊断学. 福州: 福建科学技术出版社, 2006. 686-707.
2. China Medical Devices Net, www.zgylqwx.cn/Html/2007-03-10/320313.shtml.
3. 王建华实用医学科研方法 [M]. 北京: 北京人民卫生出版社, 2003: 192-194
4. Chen SC, Cheung YC, Su CH, et al. Analysis of sonographic features for the differentiation of benign and malignant breast tumors of different sizes [J]. *Ultrasound Obstet Gynecol*, 2004, 23(2): 188-193
5. Germer U, Tetzlaff A, et al. Strong impact of estrogen environment on Doppler variables used for differentiation between benign and malignant breast lesions [J]. *Ultrasound Obstet Gynecol*, 2002, 19(4): 380-385
6. 王辅林, 韦立新, 陈乐真. 血管内皮生长因子、微血管密度与乳腺癌淋巴结转移及预后的关系, *中华病理学杂志*, 2000, 29 (3) 172-179
7. Nass SJ, Henderson C, Lashof JC, eds. *Mammography and Beyond: Developing Technologies for the Early Detection of Breast Cancer*. Washington, DC: National Academy Press. 2001. Prepublication copy: 13.
8. Cristofanilli, C, et al, *Angiogenesis Modulation in Cancer Research: Novel Clinical Approaches*. *Nature Reviews Drug Discovery* 2002, June 1(6): 414-26.
9. McDonald DM, Choyke PL. *Imaging of Angiogenesis: From Microscope to Clinic*. *Nature Medicine* 2003, 9(6): 713-725.
10. Berg WA, Gutierrez L, NessAiver MS, et al. Diagnostic accuracy of mammography, clinical examination, US, and MR imaging in preoperative assessment of breast cancer [J]. *Radiology*, 2004; 233(3), 830



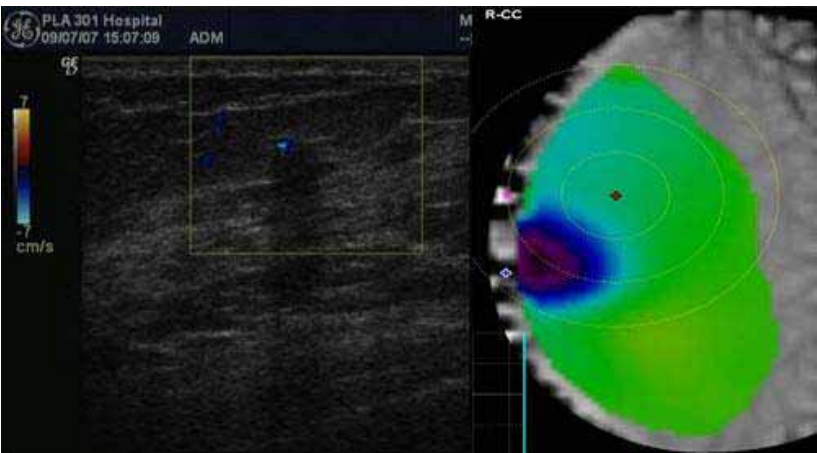
（图 1）舒怡乳腺成像系统结构图

（表 1）舒怡阅片指南

特性	良 性	可能良性	不 确 定	可能恶性	恶 性
位置 ¹	关心区或内部无蓝色			蓝色可疑区，中心靠近采集标记	
空间 ²			发散、平坦底部（碗状）、漂移	聚焦、峰状、稳定	
时间 ³			波浪状、平坦、幅度 0~-2	向下趋势，幅度 -2~-4	向下趋势，直线，或者缓慢下降但幅度负值超过 -4
对比 ⁴		非常相近曲线，向上趋势	整个背景曲线变化。病变区与参考区区别不明显。	病变区与背景区曲线区别明显。参考区和病变区曲线分叉	
备注	1、指存在于关心区或内部的蓝色可疑区的位置，如存在则逐条评测，如不存在则判读到此为止； 2、指蓝色可疑区随时间变化逐渐表现的显现情况（颜色深度、跃变情况及动态序列中的位置等）； 3、指保持最大压力的 25 秒内病变兴趣区光线亮度百分比的变化； 4、指对比病变区域和参考区域时间曲线的相关性； 当可疑蓝色区域出现在乳头附近（<2cm），需参考“乳头蓝评估指引”，在此暂不赘述；				



(图 2) 超声未探及明确占位性病变，舒怡提示为恶性，病理证实为“腺体组织内可见少数浸润性导管癌细胞”



(图 3) 超声诊断为可能恶性，舒怡提示为良性，病理证实为“纤维腺病”