

VÝSLEDKY DOBI VYŠETŘENÍ V MASARYKOVĚ ONKOLOGICKÉM ÚSTAVU

THE RESULTS OF DOBI EXAMINATIONS IN MASARYK MEMORIAL CANCER INSTITUTE

BARTOŇKOVÁ H., STANDARA M., SCHNEIDEROVÁ M.

RDG ODDĚLENÍ, MASARYKŮV ONKOLOGICKÝ ÚSTAV BRNO

Souhrn: účel: Zhodnotit novou vyšetřovací metodu pro diagnostiku nádorů prsu zaměřenou na měření prostupnosti červeného světla přem a zaznamenání odezvy na tlakový podnět, který vyvolává změny v objemu protékající krve.

Soubor a metoda: 100 ženám vyšetřeným na RDG oddělení Masarykova onkologického ústavu v Brně mamografií bylo v případech, kdy mamografie prokazovala podezřelou lézi, následně provedeno vyšetření metodou dynamicko optického zobrazení prsu (Dynamic Optical Breast Imaging - DOBI). Všem ženám byla poté provedena z podezřelého místa cílená core-cut biopsie a zhodnocena citlivost a přesnost DOBI ve srovnání s mamografií.

Výsledky: Sensitivita 71% i specifická 64% DOBI vyšetření z naší studie dává naději na možné využití této nezářivé metody v budoucnu k detekci maligních lézí prsu.

Summary: Purpose: The purpose of our study was to evaluate an upcoming breast cancer diagnostic modality based on measurements of the red light absorption in the breast and response on pressure stimulus inducing circulating blood volume changes. **Patients and Method:** Patients (n=100) with suspicious mammography finding underwent Dynamic Optical Breast Imaging (DOBI) followed by core-cut biopsy in Masaryk Memorial Cancer Institute. Sensitivity and specificity were calculated to compare DOBI with mammography. **Results:** Both sensitivity and specificity (71% and 64% respectively) indicates that DOBI can be a promising minimum-stress method in malignant breast lesion detection.

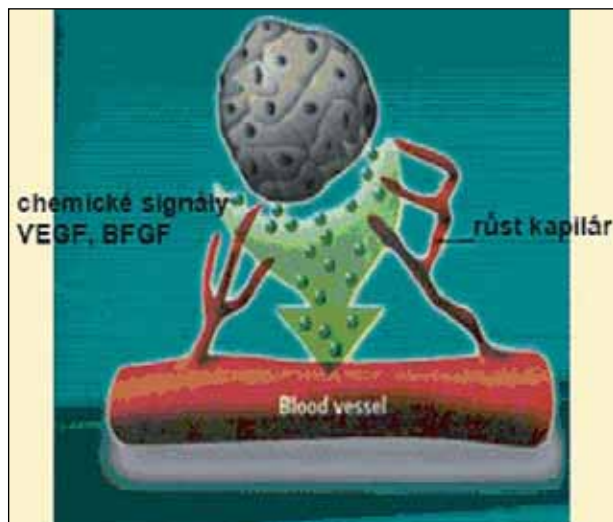
Úvod

Metody, které přispívají k diagnostice zhoubných nádorů, jsou řadu let v popředí zájmu lékařů a výzkumných pracovníků, neboť maligní tumory jsou v České republice po ischemické chorobě srdeční druhou nejčastější příčinou smrti. Zhoubný nádor prsu je u nás nejčastějším zhoubným onemocněním u žen, proto všemu, co může přispět k jeho včasnému zachytu, je věnována maximální pozornost lékařů a vědeckých pracovníků, zabývajících se touto problematikou.

K časnému zachytu zhoubného novotvaru prsu v České republice nesporně přispělo a nadále přispívá spuštění mamografického (MG) screeningu v září 2002. V posledních letech se však věnuje pozornost i novým zobrazovacím diagnostickým metodám vyšetření prsu, zejména laserovému zobrazení prsu (CTLM – CT Laser Mammography) a optickému zobrazení tkáně mléčné žlázy (DOBI – Dynamic Optical Breast Imaging).

Princip DOBI je obecně založen na poznatku, že buňky tvořící nádor vyžadují stálý přísun živin a zejména kyslíku a současně se zbavují odpadních produktů svého metabolismu /1/. Rostoucí tumor si tvoří síť kapilár, kterou jsou živiny a kyslík přiváděny ve stále větší míře. Složitý proces, vedoucí k tvorbě nových cév nádoru se nazývá angiogeneze, respektive neoangiogeneze /obr. 1/.

Neoangiogeneze a její formy jsou intenzivně studovány zejména u karcinomu prsu. Neoangiogeneze se v prsu v současné době stanovuje biopsií vzorku prsní tkáně. Zvýšená vaskularita spojená s růstem maligních tumorů může být změněna stanovením tzv. mikrovaskulární denzity (MVD). V současnosti je hlavním úkolem standardizace hodnocení MVD obrazu /3/. V nedávné době již bylo na některých studiích zdokumentováno, že vysoká hodnota MVD koreluje s přítomností lokoregionálních i vzdálených metastáz /2/, a vytváří tak vztah mezi přítomností neoangiogeneze a invazivity u karcinomu prsu /5,6/. Tato soudobá zjištění naznačují, že vyšší hodnota MVD u karcinomu prsu by mohla sloužit jako prediktivní faktor.



Obr. 1

Mamografie je v současnosti nejpoužívanější vyšetření prsu v detekci karcinomu prsu. Nelze opomenout ani ultrazvukové vyšetření prsu, u žen středního a vyššího věku však vždy následuje až po mamografii a současně vyžaduje značnou erudici vyšetřujícího lékaře. Pak se však jedná o metodu nesmírně výtěžnou z hlediska senzitivity i specifity. Míra detekce u mamografie se vyznačuje širokou variabilitou. Kolb uvádí celkovou senzitivitu a specifitu u mamografického screeningu 68 % až 88 % resp. 82 % až 98% /7/. Citlivost mamografického vyšetření je vyšší u žen ve věku nad 50 let (vyšší senzitivita i specifita u involuční žlázy s tukovou přestavbou) ve srovnání se ženami mladšími 50 let (vyšší procentuální zastoupení typu žlázy neredukované, denzní). Jiní autoři uvádí, že věk silně ovlivňuje citlivost mamografie, která byla nejvyšší u žen ve věkové skupině od 60 do 69 let (87,0 %) a nej-

nižší u žen ve věku 30 až 39 let (67,9 %)/8/. Tato zjištění naznačují, že je třeba zlepšit vyšetřovací možnosti v diagnostice karcinomu prsu u mladších žen a u žen s vyšší denzitou tkáně prsu. Bylo zjištěno, že zvýšená vaskularita asociovaná s růstem maligních lézí se jednoznačně odlišuje od vaskularity pozorované u normální zdravé tkáně. Systém dynamicko-optického zobrazení prsu (DOBI) přístrojem ComfortScan detekuje jeden z těchto rozdílů hodnocením absorpce světla při aplikaci vnějších tlakových stimulů v čase. V důsledku tohoto tlakového podnětu dynamické chování optických vlastností tkáně vytváří různé dynamické profily pro oblasti s abnormální vaskularizací ve srovnání s vaskularizací okolní normální prsní tkáně. Měřením propustnosti červeného světla přes prsní tkáň a zaznamenáváním přechodné odpovědi na tlakové podněty je systém ComfortScan schopen odlišovat oblasti prsu s abnormální vaskularizací od oblastí s normální tkání. Účelem systému ComfortScan jako diagnostického nástroje je neinvazivní rozlišení mezi specifickými optickými profily různě vaskularizovaných oblastí a tím i poskytování doplňujících informací pro lékaře ohledně angiogenetického stavu suspektní oblasti. Systém ComfortScan jako pomocné vyšetření k mamografii je určen k získávání informací, které mohou pomoci lékařovi v diagnostickém postupu a potenciálně i v doporučeních pro léčbu.

MATERIÁL A METODIKA

V Masarykově onkologickém ústavu bylo během 5 měsíců roku 2004 vyšetřeno v klinické studii 100 žen na ComfortScanu. Byly vybrány pouze ženy, které na předcházející mamografii měly patologický nález ložiska nebo podezření na ložiskový proces v prsu. Všem těmto ženám byla po mamografii a DOBI vyšetření provedena cílená core-cut biopsie z podezřelého místa. Hodnocení obrazu z ComfortScanu bylo provedeno v den tohoto vyšetření, nejpozději následující den a vždy předcházelo informaci o histologickém nálezu, tak aby výsledky hodnocení DOBI nemohly být ovlivněny.

Vlastní vyšetření ComfortScanem je pro ženu podstatně příjemnější než vyšetření mamografií. U přístroje ComfortScan žena stojí, je prováděna pouze jedna kraniokaudální projekce při velmi mírné kompresi prsu pružnou průhlednou membránou přístroje, který celkovou vizáží i velikostí mírně připomíná mamograf. Při vyšetření je prs umístěn na vyšetřovací desku přístroje a jemně komprimován pomocí nafukovací silikonové membrány. Na vyšetřovací desce je umístěn zdroj světla (LED iluminátory). Zdroj světla se automaticky nastaví tak, aby osvětloval prs ve stavu, kdy je membrána nafouknuta. Tlak na vrcholu vyšetření dosahuje 3x nižší hodnoty než při RTG mamografii, tedy zhruba 10 mmHg. Světlo procházející prsem se zaznamenává v časové posloupnosti po dobu asi 30 sekund vysoce citlivou digitální kamerou (CCD). Dynamicky se měnící obrazy se ukládají do digitální paměti a zpracovávají příslušným softwarem tak, aby se zdůraznily rozdíly v časových kolísáních intenzity iluminace mezi normální (benigní) a maligní tkání.

Vyšetření celkově trvá cca 12–13 minut od vstupu do vyšetřovny a všechny ženy ho zvládly velmi dobře.

U každé ženy, zařazené do studie, byl vyplněn i klinický protokol obsahující kompletní anamnestické údaje s důrazem předchozí či současné podávání hormonálních preparátů a ostatních léčiv.

VÝSLEDKY

V tabulce 1 jsou uvedeny výsledky hodnocení obrazů z mamografie (MG), která vždy předcházela DOBI vyšetření. V tabulce 2 je zhodnoceno vyšetření DOBI. Při posuzování obrazů z DOBI hodnotící neznala ani výsledky MG vyšetření nehodnotila ani výsledek histologie. U obou typů vyšetření je současně vypočítána senzitivita a specifita vyšetření.

| Histologie | | Shoda s MG | Neshoda s MG |
|--------------------------------------|----|------------------|--------------|
| Benigní | 59 | 22 (TN) | 37 (FP) |
| Maligní | 41 | 37 (TP) | 4 (FN) |
| Senzitivita | | TP/ TP+FN | 90 % |
| Specifita | | TN/ TN+FP | 37 % |
| Negativní prediktivní hodnota | | TN/ TN+FN | 76 % |

Tab. 1

| Histologie | | Shoda s DOBI | Neshoda s DOBI |
|--------------------------------------|----|------------------|----------------|
| Benigní | 59 | 38 (TN) | 21 (FP) |
| Maligní | 41 | 29 (TP) | 12 (FN) |
| Senzitivita | | TP/ TP+FN | 71 % |
| Specifita | | TN/ TN+FP | 64 % |
| Negativní prediktivní hodnota | | TN/ TN+FN | 76 % |

Tab. 2



Obr. 2 DOBI ComfortScanner

Výsledky mamografií podle šestistupňové klasifikace BI-RADS jsme zařadili do skupiny MG-positivní nebo MG-negativní stejně jako se používá toto hodnocení v MG screeningu výsledek mamografie BI-RADS 1, 2 a 3 do skupiny negativních a výsledek BI-RADS 0, 4 a 5 do skupiny pozitivních mamografií. Na hodnocení denzity žlázy byla použita pětistupňová klasifikace dle Tabára (Tabár I až V).

Ve srovnání s poměrně vyrovnanými hodnotami senzitivity i specifity u DOBI jsou stejné parametry u mamografie zřetelně rozdílné. Senzitivita i specifita mamografie byla v našem souboru nepochybně ovlivněna především poměrně častým

výsledkem mamografie BI-RADS 0 (60% ze všech výsledků v kategorii BI-RADS 0,4,5) u denzní struktury prsů. V našem souboru převládala u většiny vyšetřovaných žen středně denzní žláza typu Tabár I (51%). Výrazně denzní žláza typu Tabár IV a Tabár byla ve 13% všech vyšetřovaných žen. Denzní typ prsu byl tedy celkově u 64% vyšetřovaných žen, procentuální zastoupení involučních typů Tabár II a III bylo 36%. U denzního typu prsu logicky zaznamenáváme častěji výsledky BI-RADS 0, čímž je samozřejmě snižována specifická vyšetření.

DISKUSE

Progredující novotvorba cév spojená s nárůstem maligních lézí se liší od vaskulárního zásobení benigních lézí a normální prsní tkáně. Patologická vaskularita se chová odlišně i v odpovědi na mírný tlak (přibližně 10 mm Hg). Systém DOBI ComfortScan umožňuje měření prostupnosti červeného světla prsem a zaznamenává odezvu na tlakový podnět, který vyvolává změny v objemu protékající krve. Pohlcování světla v okolí malignity je ve srovnání s absorpcí v benigní nebo normální tkáni zvýšené. DOBI systém je určen právě ke zjišťování tohoto rozdílu, což umožňuje rozlišení maligních a benigních oblastí. Zkoumá dynamické chování a optické vlastnosti prsní tkáně a rozpoznává typický kontrast pro maligní poruchy ve srovnání se sousední normální tkání prsu.

Z výsledků je zřejmé, že rozdíly senzitivity a specifity obou hodnocených metod nejsou výrazné. V této souvislosti je nutné si současně uvědomit, že metoda DOBI je zcela nová a ač

hodnotící lékařka prošla školením, nelze prvotní zkušenosti s hodnocením porovnávat s letitými zkušenostmi s hodnocením mamografií. Obrazy jsou navíc naprosto odlišné od klasických rentgenových snímků. Orientačně lze uvést, že se víc přibližují obrazům z vyšetření v nukleární medicíně.

Také hodnocené soubory jsou prozatím velmi malé, literatura v současné době uvádí pouze jednu zahraniční malou studii o DOBI vyšetřování ve Francii z letošního roku /8/ s podobným závěrem, jaký předkládáme my. Větší soubory žen vyšetřených DOBI ComfortScanem v delším časovém horizontu nesporně zřetelněji napoví, zda je možné počítat do budoucna se standardním zařazením DOBI vyšetření v diagnostice maligních lézí prsu. Znamenalo by to zřetelný zisk nejen z hlediska rozšíření diagnostiky, ale především z hlediska radiační zátěže, která u dynamicko-optického zobrazování je samozřejmě nulová. Tím by byla tato metoda velmi vhodná k využití v mamografickém screeningu.

ZÁVĚR

Jako první pracoviště v České republice a jedno z mála ve světě provedl Masarykův onkologický ústav v Brně klinickou studii DOBI vyšetřování prsů. Úvodní výsledky u metody, která je zcela nová, radiačně nezatěžující a vyšetřeny ženami velmi dobře snášena, dávají naději na další, zejména softwarový rozvoj a standardizaci hodnotících parametrů. Současně bychom rádi zdůraznili potřebu kvalitní erudice hodnotících lékařů, kterou pokládáme za enormně důležitou a velmi ovlivňující výsledky vyšetření.

Literatura

1. Folkman J : Tumor Angiogenesis: Therapeutic Implications. *N. Engl. J. Med* 1971; 285: 1182-1186.
2. Weidner N, Semple JP, Welch WR, Folkman J. : Tumor Angiogenesis and Metastasis—Correlation in Invasive Breast Carcinoma. *New England Journal of Medicine* 1991 Jan. 3; 324(1): 1-8.
3. Vermeulen PB, Gasparini G, Fox SB, Colpaert C, Marson LP : Second International Consensus on the Methodology and Criteria of Evaluation of Angiogenesis Quantification in Solid Human Tumours. *Eur. Journal of Cancer* 38 2002, 1564-1579.
4. Gasparini G : Clinical Significance of the Determination of Angiogenesis in Human Breast Cancer: Update of the Biological Background and Overview of the Vicenza Studies. *Eur. J. Cancer* 1996; 32A: 2485-93.
5. Weidner N, Folkman J, Pozza F et al. : Tumor Angiogenesis: A New Significant and Independent Prognostic Indicator in Early-Stage Breast Carcinoma. *J. of the Natl. Cancer Institute*, December 1992.
6. Kolb TM, Lichy J, Hewhouse JH : Comparison of the Performance of Screening Mammography, Physical Examination, and Breast US and Evaluation of Factors that Influence Them: An Analysis of 27,825 Patient Evaluations. *Radiology* 2002 October; 225(1):165-75.
7. Kerlikowske K, Carney PA, Geller B et al. : Performance of Screening Mammography Among Women With and Without a First-Degree Relative with Breast Cancer. *Annals of Internal Medicine* 2000 Dec. 5; 133(11):855-63.
8. Athanasiou A, Vanel D, Balleyguier C et al. : Dynamic optical breast imaging: A new technique to visualise breast vessels: Comparison with breast MRI and preliminary results. *EJR* 2004; 54: 72-79